



**HAL**  
open science

## Dupilumab-related blepharoconjunctivitis: Recommendations of the CEDRE group. Atopic dermatitis, conjunctivitis and dupilumab

S. Doan, L. Arnould, C. Febvay, P. Fournié, J. Gueudry, P. Labalette, C. Ouilhon, Thi-Ha-Chau Tran, B. Vabres, S. Barbarot, et al.

### ► To cite this version:

S. Doan, L. Arnould, C. Febvay, P. Fournié, J. Gueudry, et al.. Dupilumab-related blepharoconjunctivitis: Recommendations of the CEDRE group. Atopic dermatitis, conjunctivitis and dupilumab. *Journal Français d’Ophtalmologie*, 2022, 45 (3), pp.277-287. 10.1016/j.jfo.2021.12.007 . hal-04058115

**HAL Id: hal-04058115**

**<https://ut3-toulouseinp.hal.science/hal-04058115v1>**

Submitted on 22 Jul 2024

**HAL** is a multi-disciplinary open access archive for the deposit and dissemination of scientific research documents, whether they are published or not. The documents may come from teaching and research institutions in France or abroad, or from public or private research centers.

L’archive ouverte pluridisciplinaire **HAL**, est destinée au dépôt et à la diffusion de documents scientifiques de niveau recherche, publiés ou non, émanant des établissements d’enseignement et de recherche français ou étrangers, des laboratoires publics ou privés.



Distributed under a Creative Commons Attribution - NonCommercial 4.0 International License

## Blépharo-conjonctivites sous dupilumab : Recommandations du groupe CEDRE

Dermatite atopique, conjonctivites et dupilumab : quelle prise en charge ?

## Dupilumab-related blepharoconjunctivitis: Recommendations of the CEDRE group

Atopic dermatitis, conjunctivitis and dupilumab: management

*Manuscrit*

### Résumé :

Indiqué dans la dermatite atopique (DA) modérée à sévère de l'adulte et de l'adolescent de plus de 12 ans, le dupilumab est un anticorps monoclonal recombinant de type IgG4 inhibant la signalisation de l'IL4 et de l'IL13. Parmi ses effets secondaires figurent les conjonctivites et blépharoconjonctivites qui touchent entre 4,7 à 28 % des patients selon les études. L'incidence des conjonctivites chez les patients traités par dupilumab pour une DA est apparue plus élevée dans les études cliniques *versus* placebo. Cette augmentation n'a par ailleurs pas été observée chez les patients traités avec le dupilumab pour un asthme ou une polypose naso-sinusienne. Les facteurs influençant le risque de conjonctivite chez les patients atteints de DA sont la sévérité de la maladie, la préexistence d'une conjonctivite et de faibles concentrations de dupilumab mais la physiopathologie de cette pathologie reste mal connue. Une recherche bibliographique réalisée en avril et mai 2020 a mis en évidence une augmentation des publications sur le sujet mais il n'existe pas actuellement de recommandations officielles de prévention et de prise en charge conjointe dermatologue-ophtalmologue. L'objectif de cet article est de dresser un état des lieux, de répondre aux principales questions soulevées par ces conjonctivites et de proposer une conduite à tenir à l'instauration du traitement par dupilumab chez les patients DA comme en cours de traitement, en se basant sur les recommandations du groupe français Ophtalmo-Dermato CEDRE.

### Mots clés :

Conjonctivite – Dupilumab - Dermatite Atopique

### Summary:

Dupilumab is a recombinant monoclonal IgG4 type antibody which inhibits IL4 and IL13 signalling. It is indicated in moderate to severe atopic dermatitis (AD) in adults and adolescents over 12 years of age. Its side effects include conjunctivitis and blepharoconjunctivitis, affecting between 4.7% and 28% of patients depending on the study. The incidence of conjunctivitis in patients treated with dupilumab for AD appears to be higher than placebo in clinical studies. This increase was not observed in patients treated with dupilumab for asthma or sinonasal polyposis. The risk factors for conjunctivitis in patients with AD are disease severity, pre-existence of conjunctivitis and low concentrations of dupilumab, but the pathophysiology of this disease is

poorly understood. A literature search carried out in April and May 2020 showed an increase in the number of publications on the subject, but there are currently no official joint dermatologist-ophthalmologist recommendations for prevention and management. The objective of this article is to provide an overview of the status of this subject, to address the main questions raised by this type of conjunctivitis and to suggest a course of action for starting and continuing treatment with dupilumab in patients with AD, according to the recommendations of the French Ophthalmologist/Dermatologist group CEDRE.

***Keywords:***

Conjunctivitis – Dupilumab - Atopic Dermatitis

## Introduction

L'amélioration des connaissances sur la dermatite atopique (DA) a permis de récentes innovations thérapeutiques et en 2017, la mise à disposition du 1<sup>er</sup> traitement biologique dans cette indication [1,2]. Anticorps monoclonal recombinant de type IgG4 qui inhibe la signalisation de l'IL4 et de l'IL13, deux cytokines majeures de type 2 impliquées dans la DA, le dupilumab est indiqué dans la dermatite atopique modérée à sévère de l'adulte et de l'adolescent de plus de 12 ans, mais également dans l'asthme sévère associé à une inflammation de type 2 chez les adultes et adolescents de 12 ans et plus ainsi que chez les adultes présentant une polypose naso-sinusienne sévère. Si la littérature rapporte que les patients atteints de DA présentent une fréquence augmentée de pathologies de la surface oculaire par rapport à la population générale, les études cliniques destinées à évaluer l'efficacité et la sécurité du dupilumab *versus* placebo ont aussi mis en évidence une augmentation des conjonctivites sous dupilumab chez les patients atteints de dermatite atopique [3], sans que cette augmentation ne soit observée chez les patients traités par dupilumab pour un asthme ou une polypose naso-sinusienne [1].

Le risque de conjonctivites chez les patients avec DA traités par dupilumab est donc un sujet d'actualité en clinique comme dans la littérature. En effet, depuis 2016, le nombre de publications sur le sujet ne cesse d'augmenter (1 article publié en 2016, 4 en 2017, 18 en 2018, 40 en 2019 et 19 au cours des 5 premiers mois de l'année 2020) et illustre l'intérêt croissant des praticiens. Si le sujet relève de l'ophtalmologie, il a principalement été traité à travers des articles publiés dans des revues de dermatologie. Ainsi, 39 articles ont été publiés dans des revues de dermatologie *versus* 7 dans des revues d'ophtalmologie depuis 2016. Cependant, en dehors de très rares algorithmes décisionnels publiés dans des revues de dermatologie ou de pharmacologie [4,5], il n'existe pas de conduite à tenir spécifique ou de directives actuellement établies en ophtalmologie. Le rôle de l'ophtalmologue ainsi qu'une prise en charge conjointe ophtalmologue-dermatologue restent à définir.

L'objectif de cet article est de dresser un état des lieux, de répondre aux principales questions soulevées par ces conjonctivites récemment nommées « maladie de la surface oculaire induite par le dupilumab » (Dupilumab Induced Ocular Surface Disease ou DIOSD) et de proposer une conduite à tenir à l'instauration du traitement par dupilumab chez les patients DA comme en cours de traitement, en se basant sur les recommandations du groupe français Ophtalmo-Dermato CEDRE.

## Méthodologie de recherche bibliographique

Afin de réunir les données utiles à la rédaction de cet article, une recherche bibliographique a été réalisée en avril et mai 2020 sur 2 sujets principaux :

- le sujet général de la DA et des conjonctivites ou kératoconjonctivites atopiques qui lui sont associés
- et plus précisément le sujet des conjonctivites survenant sous dupilumab chez les patients traités pour une DA.

Concernant ce dernier, les données ont été recherchées dans la base Pubmed à l'aide des mots clefs « dupilumab » and « conjunctivitis », complétées par une recherche à l'aide du moteur Google Scholar. Fin mai 2020, 71 articles étaient disponibles dans la base Pubmed. Les principales données ont été analysées afin de mieux comprendre l'épidémiologie et la fréquence des conjonctivites au cours de la DA traitées ou non par dupilumab, les facteurs de risque, les hypothèses physiopathologiques ainsi que les propositions d'algorithmes disponibles.

L'objectif de cette recherche était d'apporter une réponse aux questions suivantes :

- Quel doit être le bilan lors de l'initiation du dupilumab ?
- Quelle doit être l'information à destination du patient ?
- Faut-il proposer un traitement préventif ?
- Comment gérer ces conjonctivites ? Quelle conduite tenir ?

## Dermatite atopique et œil

La dermatite atopique (DA) est une maladie inflammatoire cutanée dont la prévalence exacte est difficile à connaître. En France, l'étude Objectifs Peau menée auprès de 20012 adultes a retrouvé une prévalence de la Dermatite Atopique égale à 4,65% ce qui en fait la dermatose chronique inflammatoire la plus fréquente devant le psoriasis (4,42%) [6]. Dans les pays européens, les études retrouvent des prévalences assez proches voire légèrement plus élevées [7]. Toutes les données épidémiologiques convergent pour estimer que la prévalence de la dermatite atopique a augmenté jusque dans les années 2000 dans les pays industrialisés [7]. L'atopie est en relation avec une prédisposition génétique, de nature multigénique, qui se traduit par la sécrétion de quantités élevées d'IgE en réponse à des antigènes de l'environnement. Elle peut s'exprimer par différentes manifestations respiratoires (asthme), ORL (rhinite, polyposse naso-sinusienne), ophtalmologiques (conjonctivites), digestive (allergie alimentaire) ou cutanée telles que la dermatite atopique (DA) qui est l'une des formes d'eczéma. La DA est la manifestation cutanée de l'atopie [8].

Les patients atteints de DA présentent un risque plus élevé de développer plusieurs pathologies oculaires de type blépharite, conjonctivite allergique, kératoconjonctivite atopique, kératocône, cataracte, glaucome, décollement de la rétine et infection herpétique [9–11].

Parmi celles-ci, la kératoconjonctivite atopique (KCA), rare dans la population générale, constitue l'une des manifestations oculaires de la DA qui survient chez 25 % à 42 % des patients [9,12]. Pathologie inflammatoire chronique, non infectieuse, de la surface oculaire, la KCA fait partie des conjonctivites allergiques qui touchent l'adulte, l'adolescent et plus rarement l'enfant avec un pic de fréquence entre 30 et 50 ans [9,12]. Elle se caractérise par une blépharokératoconjonctivite chronique évoluant par poussées, invalidante et souvent cortico-dépendante. Elle associe un eczéma palpébral, une conjonctivite papillaire (avec parfois papilles géantes, fibrose conjonctivale, bourrelet limbique), une blépharite et une kératite (kératite ponctuée superficielle, ulcères, insuffisance limbique, néovascularisation cornéenne, taies) [13]

## Dermatite atopique, dupilumab et risque de conjonctivites

### **Incidence des conjonctivites sous dupilumab**

Au cours des études cliniques menées dans l'asthme sévère associé à une inflammation de type 2 et dans la polypose naso-sinusienne, les taux d'incidence de la conjonctivite observés étaient faibles et sans différence apparente entre les patients traités par le dupilumab et ceux sous placebo. Ainsi, dans deux études menées dans l'asthme, 1,0 à 1,7 % des patients traités par dupilumab (n=1366) et 0,9 à 2,4 % des patients traités par placebo (n = 741) ont développé une conjonctivite [3]. Dans les deux études multicentriques, randomisées en double aveugle SINUS 24 et SINUS 52 incluant 724 patients atteints de polypose naso-sinusienne, 7 patients sous dupilumab et 1 patient sous placebo ont développé une conjonctivite [14]. Dans les essais cliniques randomisés, tous les cas étaient légers ou modérés, et presque tous les patients se sont rétablis à la fin de la période de traitement [3]

Par contre, au cours de la plupart des études réalisées chez des patients atteints de DA, l'incidence des conjonctivites chez les patients traités par dupilumab a été plus élevée que chez ceux recevant le placebo [3]. Ces résultats semblent indiquer que l'incidence augmentée des conjonctivites sous dupilumab pourrait constituer une véritable particularité de la DA.

#### *Etudes cliniques randomisées, double insu versus placebo.*

Dans une analyse de la littérature, Akinlade et al ont analysé six études cliniques randomisées, en double aveugle *versus* placebo, réalisées sur une population de 2 629 patients atteints de DA. Pour l'ensemble de ces études, les patients traités par le dupilumab présentaient une incidence plus élevée de conjonctivite (8,6 à 22,1 %) que ceux recevant le placebo (2,1 à 11,1 %) sauf dans l'étude SOLO-CONTINUE. Dans cette dernière, l'incidence des conjonctivites était similaire dans les deux groupes de patients (dupilumab 4,7 % versus placebo 4,9 %) [3]. La plupart des cas de conjonctivite étaient de gravité légère à modérée et ont guéri sans séquelle à l'aide de traitements topiques avant la fin de la période d'étude. Dans les études cliniques analysées par Akinlade et al, les conjonctivites légères à modérées concernaient 4,7 à 21,7 % des patients ayant reçu le dupilumab et au plus 7,6 % des patients ayant reçu le placebo tandis que les conjonctivites sévères concernaient tout au plus 0,5 % des patients ayant reçu le dupilumab et 0,3 % des patients ayant reçu le placebo [3].

#### *Etudes observationnelles rétrospectives*

Plusieurs études rétrospectives se rapprochant des conditions de vie réelle, ont été menées dans différents pays d'Europe et d'Amérique du Nord. Par rapport aux résultats des essais cliniques randomisés, deux études

au moins dont l'une a été réalisée en France, rapportent des taux de conjonctivites plus élevés (28,5 % et 38,2 %) [15–17].

Plusieurs auteurs se sont interrogés sur les facteurs susceptibles d'expliquer ces différences d'incidence [3,15]. Ont ainsi été évoquées quelques hypothèses dont aucune ne semble totalement satisfaisante :

- une sous-estimation des cas de conjonctivite dans les études cliniques randomisées en lien avec l'absence de bilan ophtalmologique, ou des conjonctivites non comptabilisées.
- un taux de conjonctivite variable en fonction de la sévérité de la DA des patients inclus.

En France, l'étude DUPI-CÉIL, étude prospective multicentrique est actuellement en cours afin de caractériser la fréquence et la nature des complications oculaires qui surviennent au cours du traitement par dupilumab chez des patients atteints de DA.

### **Facteurs de risque de conjonctivite**

Plusieurs facteurs sont susceptibles d'augmenter le risque de conjonctivite en cas de DA, indépendamment du traitement par dupilumab ou placebo [15].

- La sévérité initiale de la DA et les antécédents de conjonctivite sont des facteurs de risque indépendants de conjonctivite, et ce quel que soit le traitement par dupilumab ou placebo [4,15,18]. Pour preuve, il suffit d'examiner les résultats de l'étude CAFÉ et le pourcentage plus important de conjonctivites apparues sous dupilumab. Comparées aux populations de patients incluses dans les études cliniques randomisées antérieures, les patients de l'étude CAFÉ présentaient un niveau de sévérité de DA et des pourcentages d'antécédents de conjonctivite allergique plus élevés à l'inclusion.
- Des niveaux accrus de certains biomarqueurs (Thymus and Activation-Regulated Chemokine ou TARC, IgE, éosinophiles) sont associés à une sévérité plus marquée de DA [4,15]. Compte tenu de la plus forte prédisposition aux conjonctivites en cas de DA sévère, Il n'est pas surprenant que les patients qui présentent des niveaux accrus de ces biomarqueurs soient plus exposés au risque de conjonctivites.
- Enfin, les concentrations sériques de dupilumab semblent avoir une relation inverse avec la fréquence de survenue des conjonctivites [3,15].

Certains de ces facteurs ajoutés au fait que les pathologies oculaires sont plus fréquentes chez les patients atteints de DA que dans la population générale, incitent à s'interroger sur les circonstances de survenue des conjonctivites sous dupilumab : s'agit-il d'une pathologie inaugurale ? Ou de l'aggravation d'une pathologie oculaire préexistante ?

### **Aspect clinique des conjonctivites sous dupilumab [4,12,19].**

Une analyse de plusieurs études de cas publiée dans la littérature a permis de décrire l'aspect clinique observé chez les patients présentant une conjonctivite sous dupilumab [19]. La caractéristique clinique principale

présente chez tous les patients est une inflammation bilatérale de la conjonctive et chez certains, une hyperhémie limbique.

Les signes des conjonctivites sous dupilumab sont non spécifiques et il peut être difficile d'établir le diagnostic. Dans les essais analysés par Akinlade et al, le délai moyen entre l'apparition de la conjonctivite et l'initiation du dupilumab était en moyenne de 2 semaines en monothérapie et entre 4 et 8 semaines si le traitement était associé à des corticostéroïdes topiques (études CHRONOS et CAFÉ) [4].

#### Rapport de cas par les auteurs

Nous avons rapporté les observations cliniques d'une série rétrospective de 10 patients présentant une blépharoconjonctivite liée au traitement par dupilumab avec une hyperhémie conjonctivale particulièrement intense sans kératite. Les patients (8 hommes, 2 femmes), âgés en moyenne de  $42 \pm 11$  ans, ont été adressés à une consultation d'ophtalmologie hospitalière pour une inflammation oculaire survenue au cours d'un traitement par dupilumab. Ils ont été suivis durant 2 à 12 mois. Avant traitement par dupilumab, la dermatite atopique était modérée pour la moitié d'entre eux et sévère pour l'autre moitié. La majorité des patients (8/10) présentaient des antécédents médicaux de conjonctivite et/ou d'eczéma des paupières. Dans cette série, le délai moyen d'apparition de la blépharoconjonctivite était de  $6 \pm 3$  semaines (1 - 12 semaines). Les symptômes présents d'intensité élevée (80 mm sur EVA 40-90) étaient, par ordre de fréquence : prurit, larmoiement, rougeur, œdème palpébral sans photophobie ni trouble de la vue.

Les patients ont été classés par les auteurs en deux tableaux cliniques distincts :

- Le tableau prédominant était celui d'une exacerbation de la blépharo(kérato)conjonctivite atopique préexistante (8 patients sur 10) (Fig. 1) combinant selon les cas une conjonctivite papillaire, une hyperhémie conjonctivale bulbaire, un bourrelet limbique oedémateux, une blépharite du bord libre et/ou un eczéma des paupières, mais sans atteinte cornéenne atopique.
- Chez une minorité de patients, il s'agissait d'une conjonctivite *de novo* (2 patients sur 10) (Fig. 2)

L'évolution s'est révélée favorable sous traitement topique par stéroïdes ou ciclosporine oculaires et tacrolimus cutané chez la plupart des patients. Dans les cas les plus rebelles, l'application de la pommade de tacrolimus directement dans les culs-de-sac conjonctivaux permettait une amélioration. L'arrêt du traitement par dupilumab s'est avéré nécessaire chez deux patients seulement. Chez l'un d'eux, la guérison survenue en 1 à 2 semaines après l'arrêt a permis une réintroduction secondaire du traitement.

#### Hypothèses physiopathologiques



Selon Maudinet et al, 64% des patients atteints de DA présentent des anomalies de la surface oculaire avec blépharite postérieure, sécheresse oculaire par évaporation, KCA et néovascularisation limbique sans aucune plainte initiale [20]

Des conditions ophtalmiques favorisant les conjonctivites des patients atteints de DA ainsi qu'une interaction spécifique entre le dupilumab et la DA pourraient être responsables d'un taux de conjonctivites plus élevé chez les patients traités par dupilumab. Cette hypothèse se trouve renforcée par l'absence d'augmentation des cas de conjonctivite chez les patients traités pour asthme ou polypose naso-sinusienne. Ce constat suggère plutôt un mécanisme particulier en rapport avec la DA qu'un effet intrinsèque du dupilumab à l'origine de conjonctivites [2]

#### DA et mécanismes immunitaires

Les cytokines IL-4 et IL-13 produites par les cellules Th2 jouent un rôle important dans l'inflammation de type 2, impliquée également dans l'asthme et la polypose naso-sinusienne par exemple, et les mécanismes à l'origine de la DA. Parmi les actions induites par l'IL-4 et l'IL-13, figurent la différenciation et la prolifération des cellules Th2, le recrutement des éosinophiles, la production d'IgE et la stimulation de l'inflammation (Fig. 3) [21,22]

Si la voie cellulaire Th2 est considérée comme prédominante dans la réaction immunitaire de la DA, d'autres voies cellulaires telles que Th17, Th22, et Th1 contribuent aussi à sa pathogenèse [21].

#### Dupilumab et conjonctivites

De multiples mécanismes physiopathologiques sont certainement en cause et diverses hypothèses ont été proposées dans la littérature [4,15,23] :

- Une raréfaction des cellules caliciformes [4,23] : mise en évidence à l'aide de biopsies réalisées chez des patients atteints de DA et ayant développé une conjonctivite pendant le traitement au dupilumab, Ce phénomène s'accompagne de cellules T inflammatoires et d'un infiltrat éosinophile. Par son action sur l'IL-4R $\alpha$  exprimé sur l'épithélium conjonctival, le dupilumab inhibe l'IL-13 et pourrait induire une diminution du nombre de cellules caliciformes avec une moindre production de mucine, une instabilité du film lacrymal, un dysfonctionnement de la barrière épithéliale muqueuse et une inflammation conjonctivale. Sur le plan clinique, ces effets se traduisent par une sécheresse oculaire et une conjonctivite irritative.
- La réduction des cytokines oculaires pourrait générer un environnement favorable à l'augmentation des *Demodex* au niveau des cils avec pour conséquence, une inflammation médiée par l'IL-17 [4]  
Le dupilumab inhibe la voie de signalisation Th2 par le blocage du récepteur alpha de l'IL-4, qui participe aussi à la réponse immunitaire helminthique. Il paraît donc envisageable que les acariens de type *Demodex* puissent se développer dans un milieu dépourvu des cytokines IL-4 et IL-13. Il existe d'ailleurs des preuves de la colonisation par *Demodex* de souris génétiquement modifiées (BALB/c-IL13/IL4) avec une réponse Th2 altérée. En théorie, le traitement par dupilumab pourrait donc créer

un environnement propice à la croissance de *Demodex* dans les follicules pileux et favoriser une inflammation médiée par l'IL-17 [4,24].

### **Propositions de conduite à tenir et élaboration d'arbre décisionnels**

Les symptômes des conjonctivites sous dupilumab chez le patient traité pour une DA, peuvent justifier une prise en charge et un suivi proactif de la part de l'ophtalmologue de façon conjointe avec le dermatologue [9]. Cependant, si le nombre des publications sur le sujet semble augmenter rapidement dans les revues de dermatologie, elles sont encore peu nombreuses dans les revues d'ophtalmologie et il n'existe pas actuellement de recommandations établies et officielles de prévention et de prise en charge.

Dans le but de permettre une meilleure prise en charge de ces patients, des groupes de réflexion pluridisciplinaires (CEDRE - Comprendre, Echanger autour de Dupilumab en Région), intégrant des dermatologues et des ophtalmologues français, se sont réunis pour établir un arbre décisionnel au cours des étapes successives de bilan initial et de prise en charge.

L'objectif des échanges pluridisciplinaires au cours de ces réunions était de réussir à apporter une réponse aux questions qui suivent

- *Quel doit être le bilan lors de l'initiation du dupilumab ?*
- *Quelle doit être l'information à destination du patient ?*
- *Faut-il proposer un traitement préventif ?*
- *Quelle doit être la prise en charge ?*
- *Quand faut-il solliciter l'avis de l'ophtalmologue ?*
- *Comment gérer ces conjonctivites ? Quelle conduite tenir ?*

La suite du texte présente les principales conclusions de ces échanges.

#### A l'initiation du traitement par dupilumab

- *Quel doit être le bilan lors de l'initiation du dupilumab ?*

Un interrogatoire doit être mené auprès du patient afin de rechercher les antécédents de conjonctivite atopique ou allergique, ou la notion d'éventuelles consultations antérieures en ophtalmologie en raison de troubles oculaires. Des antécédents de conjonctivite ne constituent pas une contre-indication à l'instauration d'un traitement par dupilumab mais un avis ophtalmologique est recommandé dans ce cas (Fig. 3). Il est donc souhaitable pour les dermatologues prescripteurs d'avoir un ophtalmologiste référent qui pourra examiner les patients aux antécédents d'allergie oculaire, et le cas échéant les accueillir en urgence.

- *Quelle doit être l'information à destination du patient ?*

Il est important d'informer le patient sur les risques de conjonctivites sous dupilumab et de lui décrire les signes fonctionnels d'alerte justifiant une consultation ophtalmologique en urgence (baisse d'acuité visuelle, douleur, photophobie). Il est conseillé de lui faire part de l'évolution souvent favorable de ces atteintes oculaires et d'adresser un courrier à l'ophtalmologue référent afin de lui signaler la prescription de dupilumab. (Fig. 3)

- *Faut-il proposer un traitement préventif ?*

Une prescription systématique de larmes artificielles sans conservateur est recommandée pour tous les patients. Celle-ci doit être accompagnée d'une ordonnance anticipée de collyre antiallergique (anti-histaminique, anti-dégranulant mastocytaire ou double action) à utiliser en cas de symptômes. La prescription de corticostéroïdes en collyre n'est pas recommandée à l'instauration du traitement par dupilumab. (Fig. 3)

Suivi et prise en charge d'un patient sous dupilumab

- *Quelle doit être la prise en charge ?*

En cas de suspicion de conjonctivite sous dupilumab, une prescription initiale de traitements topiques (antiallergique, larmes artificielles, tacrolimus sous forme de pommade cutanée en cas d'eczéma des paupières) peut être réalisée par le dermatologue et le traitement par dupilumab poursuivi. (Fig. 4)

- *Quand faut-il solliciter l'avis de l'ophtalmologue ?*

En l'absence de réponse thérapeutique au traitement topique précédent prescrit par le dermatologue, l'avis de l'ophtalmologue doit être sollicité afin d'éliminer une kératite herpétique avant d'initier un traitement topique par corticostéroïdes. Ces derniers peuvent être éventuellement prescrits par le dermatologue à condition de vérifier l'absence d'argument pour un herpès oculaire ou autre infection, et le caractère peu sévère de la conjonctivite persistante depuis plusieurs semaines. Pour garantir leur sécurité d'administration, leur prescription devra être de courte durée (inférieure à 7 jours). (Fig. 4)

- *Comment gérer ces conjonctivites ? Quelle conduite tenir ?*

Tout patient atteint de DA, présentant une conjonctivite survenue sous dupilumab et qui n'évolue pas favorablement à l'aide d'un traitement topique doit bénéficier d'un avis puis d'une surveillance ophtalmologique tous les 3 à 6 mois par un ophtalmologue référent.

En cas d'absence de réponse au traitement par corticostéroïde topique ou de corticodépendance, un traitement par tacrolimus pommade cutanée palpébrale ou ciclosporine A ou tacrolimus en collyre oculaire, peut-être proposé. L'application de tacrolimus pommade directement dans les culs-de-sac

peut être utile dans les cas les plus rebelles. En cas d'échec thérapeutique de ces derniers traitements, l'espacement des doses ou l'arrêt du dupilumab peut être étudié. (Fig. 4)

## Conclusion

Le risque de conjonctivite paraît être augmenté à la fois chez les patients atteints de DA non traités par le dupilumab et en cas de DA traitée par dupilumab mais la prévalence observée de conjonctivites chez ces patients traités par dupilumab est variable selon les études cliniques randomisées ou prospectives. Les résultats de l'étude DUPI-CEIL, étude prospective multicentrique française actuellement en cours, sont attendus afin de mieux caractériser la fréquence et la nature des complications oculaires qui surviennent au cours du traitement par dupilumab chez les patients atteints de DA.

La physiopathologie qui conduit à un risque augmenté de conjonctivites chez les patients atteints de DA et traités par dupilumab est encore mal connue et, si les revues de dermatologie ont publié un grand nombre d'articles sur le sujet, ce n'est pas encore le cas des revues d'ophtalmologie. Il est dans tous les cas, essentiel que ces deux spécialités puissent mettre en place une prise en charge conjointe du patient sur la base des données les plus récentes sur le sujet.

Les deux principes fondamentaux de cette prise en charge devraient être « attitude préventive généralisée » et « prise en charge conjointe dermatologue/ophtalmologue ». Ils ont amené ophtalmologues et dermatologues à concevoir ensemble, les arbres décisionnels définissant la conduite à tenir et présentés dans cet article. (Fig. 3 et 4)

### Attitude préventive généralisée

Il est important d'interroger les patients sur leurs antécédents oculaires avant l'initiation du traitement, d'informer et de sensibiliser les patients atopiques au risque de conjonctivite afin qu'ils puissent alerter le spécialiste en cas de symptômes oculaires.

Généraliser une attitude préventive est recommandé. Elle consiste à solliciter l'ophtalmologue chaque fois que jugé nécessaire par le dermatologue ainsi qu'à prescrire systématiquement de façon anticipée larmes artificielles et collyre antiallergique en cas de besoin. Un questionnaire de dépistage de facteurs de risque et/ou de symptômes pourrait être judicieux afin de permettre au prescripteur de dupilumab de repérer plus facilement les patients à risque lors de l'initiation.

### Prise en charge conjointe dermatologue/ophtalmologue

Chez les patients atteints de DA et qui peuvent bénéficier d'un traitement par dupilumab, l'avis de l'ophtalmologue doit être sollicité dans trois situations principales :

- A l'instauration du dupilumab en cas d'antécédent de conjonctivite.

- En cours de traitement, en cas d'apparition de conjonctivite sous dupilumab non résolutive à l'aide du traitement topique de 1<sup>ère</sup> intention prescrit par le dermatologue ou en cas de nécessité d'éliminer une kératite herpétique avant prescription de collyres contenant des corticostéroïdes.

Le suivi nécessite une disponibilité de l'ophtalmologue permettant de recevoir pour avis ces patients atopiques sous dupilumab à la demande du dermatologue et d'échanger avec celui-ci dans le cadre d'une prise en charge conjointe définie dans les arbres décisionnels pluridisciplinaires. (Fig. 3 et 4)

Il est important de rappeler au dermatologue et au patient que la plupart des conjonctivites apparues sous dupilumab évoluent favorablement avec un traitement topique adapté sans imposer l'arrêt du traitement.

### Messages clefs

- Le dupilumab (Dupixent®) est la 1<sup>ère</sup> biothérapie indiquée dans le traitement de la dermatite atopique modérée à sévère de l'adulte et de l'adolescent âgé de 12 ans et plus. Il cible deux cytokines clés de la physiopathologie de la DA que sont l'IL4 et l'IL13
- Les patients atteints de DA, recevant un traitement par dupilumab ont un risque augmenté de développer une conjonctivite. Ce risque semble encore plus élevé en cas d'antécédent de conjonctivite antérieur au traitement. Les spécialistes concernés que sont les dermatologues et ophtalmologues doivent dépister ce risque et l'intégrer dans leur prise en charge.
- Il est conseillé d'informer les patients à l'initiation du traitement par dupilumab et de généraliser chez ces patients, une attitude préventive par la prescription de larmes artificielles et de collyre antiallergique et, à minima, l'information de l'ophtalmologue référent, voire un avis ophtalmologique.
- En cas de troubles oculaires ou de conjonctivite apparaissant chez un patient traité par dupilumab pour une DA, le traitement topique de 1<sup>ère</sup> intention peut être initié par le dermatologue. L'avis de l'ophtalmologue et la prise en charge conjointe sont requis en l'absence d'amélioration d'une conjonctivite d'intensité légère ou d'emblée, comme en cas de conjonctivite modérée à sévère dans l'objectif de ne pas interrompre trop rapidement le traitement alors que les alternatives thérapeutiques disposant d'une Autorisation de Mise sur le Marché (AMM) dans la DA restent rares.
- Le rôle de l'ophtalmologue est essentiel dans cette prise en charge afin d'établir un diagnostic précis, de conseiller un traitement adapté et de communiquer avec le dermatologue au sujet de l'évolution de la conjonctivite.
- Il est important de garder à l'esprit que la plupart des conjonctivites qui surviennent sous dupilumab connaissent une évolution favorable et ne nécessitent pas d'arrêt du traitement.

### Remerciements :

Les auteurs remercient les membres du groupe CEDRE :

Dr Aurélie ACHER-CHENEBAUX (Dermatologue, Caen), Pr Selim ARACTINGI (Dermatologue, Paris), Dr Louis ARNOULD (Ophtalmologue, Dijon), Pr François AUBIN (Dermatologue, Besançon), Dr Frédéric AUGÉY

(Dermatologue, Vienne), Dr Sébastien BARBAROT (Dermatologue, Nantes), Dr Stéphane BARETE (Dermatologue, Paris), Dr Pierre-André BECHEREL (Dermatologue, Antony), Dr Edouard BEGON (Dermatologue, Pontoise), Dr Elodie BIRCKEL (Dermatologue, Colmar), Dr Kelly BAGNY (Dermatologue, Saint-Denis, La Réunion), Dr Bertille BONNIAUD (Dermatologue, Dijon), Pr Franck BORALEVI (Dermatologue, Bordeaux), Pr Jean-David BOUAZIZ (Dermatologue, Paris), Dr Claire BOULARD (Dermatologue, Montivilliers), Pr Isabelle BOURGAULT-VILLADA (Dermatologue, Boulogne-Billancourt), Pr Jean-Louis BOURGES (Ophtalmologue, Paris), Dr Jean-Luc BOURRAIN (Dermatologue, Montpellier), Dr Lucile BOURSAULT (Dermatologue, Bordeaux), Dr Fanny BRIGANT (Dermatologue, Saint-Quentin), Pr Anne-Claire BURSZTEJN (Dermatologue, Vandoeuvre-les-Nancy), Pr Frédéric CAMBAZARD (Dermatologue, Saint-Etienne), Dr Philippe CELERIER (Dermatologue, La Rochelle), Dr Guillaume CHABY (Dermatologue, Amiens), Dr Evelyne COLLET (Dermatologue, Dijon), Dr Marie-Noëlle CREPY (Dermatologue, Paris), Dr Michel DANDURAND (Dermatologue, Nimes), Dr Emilie DARBET-ANDRIEU (Dermatologue, Rouen), Dr Juliette DELAUNAY (Dermatologue, Angers), Dr Fanny DELCROIX (Dermatologue, Lyon), Dr Marine DELOBEAU (Dermatologue, Pontarlier), Pr Vincent DESCAMPS (Dermatologue, Paris), Dr Serge DOAN (Ophtalmologue, Paris), Pr Anne DOMPMARTIN (Dermatologue, Caen), Dr Catherine DROITCOURT (Dermatologue, Rennes), Dr Aurélie DU THANH (Dermatologue, Montpellier), Dr Anne-Bénédicte DUVAL-MODESTE (Dermatologue, Rouen), Dr Camille FEBVAY (Ophtalmologue, Ornans), Dr Evelyne FERRIER (Dermatologue, L'Arbresle), Dr Charlotte FITE (Dermatologue, Paris), Dr Anne-Claire FOUGEROUSSE (Dermatologue, Saint-Mandé), Dr Elisa GOUJON (Dermatologue, Châlon-sur-Saône), Dr Florence HACARD (Dermatologue, Lyon), Dr Thomas HUBICHE (Dermatologue, Nice), Dr Flavien HUET (Dermatologue, Brest), Dr Marie JACHET (Dermatologue, Paris), Dr Caroline JACOBZONE (Dermatologue, Lorient), Dr Arnaud JANNIC (Dermatologue, Créteil), Dr Coline JAULENT, (Dermatologue, Lyon), Pr Pascal JOLY (Dermatologue, Rouen), Dr Thomas JOUARY (Dermatologue, Pau), Dr Elise KOSTREVA (Dermatologue, Libourne), Dr Diane KOTTLER (Dermatologue, Paris), Dr Ingrid KUPFER (Dermatologue, Niort), Pr Pierre LABALETTE (Ophtalmologue, Lille), Dr Sylvie LAGRANGE (Dermatologue, Paris), Dr Morad LAHFA (Dermatologue, Biarritz), Dr Fabienne LEONARD (Dermatologue, Besançon), Dr Audrey LASEK-DURIEZ (Dermatologue, Lille), Dr Charles LAW PING MAN (Dermatologue, Saint-Denis, La Réunion), Dr Camille LELEU (Dermatologue, Châlon-sur-Saône), Dr Noémie LITROWSKI (Dermatologue, Montivilliers), Dr Isabelle LOTA-ZUNINO (Dermatologue, Aix-en-Provence), Dr Stéphanie MALLET (Dermatologue, Marseille), Dr Jérôme MARIE (Dermatologue, Périgueux), Dr Laure MERY-BOSSARD (Dermatologue, Saint-Germain-en-Laye), Dr Brigitte MILPIED (Dermatologue, Bordeaux), Dr Juliette MIQUEL (Dermatologue, Saint-Pierre, La Réunion), Pr Laurent MISERY (Dermatologue, Brest), Pr Philippe MODIANO (Dermatologue, Lille), Dr Cécile MORICE (Dermatologue, Caen), Pr Bruno MORTEMOUSQUE (Ophtalmologue, Bordeaux), Pr Audrey NOSBAUM (Dermatologue, Lyon), Dr Camille ORION (Dermatologue, Rennes), Dr Coralie OUILHON (Ophtalmologue, Lyon), Dr Justine PASTEUR (Dermatologue, Dijon), Dr Fabien PELLETIER (Dermatologue, Besançon), Dr Anne-Lise PINAULT (Dermatologue, Vandoeuvre-les-Nancy), Dr Claire POREAUX (Dermatologue, Nancy), Dr Jean POUAHA (Dermatologue, Metz), Dr Pauline PRALONG (Dermatologue, Grenoble), Dr Eve PUZENAT (Dermatologue, Besançon), Dr Nathalie QUILES (Dermatologue,

Marseille), Dr Ziad REGUIAI (Dermatologue, Bezannes), Dr Anne-Marie ROGUEDAS-CONTIOS (Dermatologue, Morlaix), Pr Julien SENESCHAL (Dermatologue, Bordeaux), Pr Jean-Luc SCHMUTZ (Dermatologue, Vandoeuvres-Nancy), Dr Amélie SCHOEFLER (Dermatologue, Metz), Dr François SKOWRON (Dermatologue, Valence), Dr Angèle SORIA (Dermatologue, Paris), Pr Delphine STAUMONT-SALLE (Dermatologue, Lille), Dr Nathalie SULTAN-BICHAT (Dermatologue, Saint-Paul, Réunion), Dr Florence TETARD (Dermatologue, Rouen), Dr Domitille THOMAS-BEAULIEU (Dermatologue, Saint-Germain-en-Laye), Dr Aude VALOIS (Dermatologue, Toulon), Pr Manuelle VIGUIER (Dermatologue, Reims), Dr Ewa WIERZBICKA-HAINAUT (Dermatologue, Poitiers).

Merci également à Sylvain Vérut, Raison de Santé, qui a participé à la rédaction à l'article.

### **Déclaration d'intérêts**

L. Arnould : aucun.

S. Barbarot : investigateur ou intervention ponctuelle : Almirall, Sanofi-Genzyme, Abbvie, Novartis, Janssen, Leo-Pharma, Pfizer, Eli Lilly, UCB Pharma, Chiesi

C. Baudouin : consultant ou interventions ponctuelles pour Aerie, Alcon, Allergan, Horus Pharma, Sanofi-Genzyme, Santen et Thea

J.-D. Bouaziz : Investigateur et/ou expert et/ou orateur ponctuel pour Abbvie, Almirall, Amgen/Celgene, Galderma, Eli Lilly, Leo Pharma, Novartis, Sanofi-Genzyme, Janssen, Pfizer, Neovacs

S. Doan : consultant ou interventions ponctuelles pour : Alcon, Bausch et Lomb, Horus, Sanofi, Santen, Thea

A. Du-Thanh : consultante ou intervenante ponctuelle ou co-investigatrice pour Sanofi-Genzyme, Novartis, Abbvie, Lilly, Leo Pharma, Pfizer

C. Febvay : aucun

P. Fournié : consultant ou interventions ponctuelles pour : Alcon, Allergan, Carl Zeiss Meditec, Horus, Thea

J. Gueudry : consultant ou interventions ponctuelles pour : Sanofi-Genzyme, Thea

M. Jachiet : consultante ou interventions ponctuelles pour Abbvie, Lilly, Leo Pharma, Pfizer et Sanofi-Genzyme

P. Labalette : consultant ou interventions ponctuelles avec Abbvie, Bayer, Horus, Novartis, Sanofi-Genzyme, Théa

B. Mortemousque : consultant ou interventions ponctuelles pour : Alcon, Allergan, Bausch et Lomb, Horus, Quantel, Sanofi-Genzyme, Santen, Thea

C. Ouilhon : interventions ponctuelles pour Sanofi-Genzyme

J. Seneschal : consultant, orateur et investigateur pour Sanofi-Genzyme

A. Soria : consultante pour Novartis, Abbvie, Lilly, Leo Pharma, Pfizer et Sanofi-Genzyme

D. Staumont-Sallé : Investigateur - Abbvie, Almirall, Amgen/Celgène, Astra-Zeneca, Galderma, Eli Lilly, Leo Pharma, Novartis, Sanofi-Regeneron. Consultant - Abbvie, Almirall, Astra-Zeneca, Eli Lilly, Leo Pharma, Janssen, Novartis, Sanofi, Pfizer. Orateur - Abbvie, Eli Lilly, Janssen, Novartis, Pfizer, Sanofi, UCB

T.-H.-C. Tran : consultant ou interventions ponctuelles pour Bausch et Lomb, Sanofi-Genzyme, Bayer  
B. Vabres : aucun



## Références bibliographiques

- [1] Schmutz J-L. Risk of conjunctivitis associated with dupilumab (Dupixent®). *Ann Dermatol Venereol* 2018;145:556–8.
- [2] Utine CA, Li G, Asbell P, Pflugfelder S, Akpek E. Ocular surface disease associated with dupilumab treatment for atopic diseases. *Ocul Surf* 2020. Disponible sur : <https://doi.org/10.1016/j.jtos.2020.05.008>.
- [3] Akinlade B, Guttman-Yassky E, de Bruin-Weller M, Simpson EL, Blauvelt A, Cork MJ, et al. Conjunctivitis in dupilumab clinical trials. *Br J Dermatol* 2019;181:459–73.
- [4] Agnihotri G, Shi K, Lio PA. A Clinician’s Guide to the Recognition and Management of Dupilumab-Associated Conjunctivitis. *Drugs RD* 2019;19:311–8.
- [5] Levine RM, Tattersall IW, Gaudio PA, King BA. Cicatrizing Blepharoconjunctivitis Occurring During Dupilumab Treatment and a Proposed Algorithm for Its Management. *JAMA Dermatol* 2018;154:1485–6.
- [6] Richard M-A, Corgibet F, Beylot-Barry M, Barbaud A, Bodemer C, Chaussade V, et al. Sex and age adjusted prevalence estimates of five chronic inflammatory skin diseases in France: results of the « OBJECTIFS PEAU » study. *J Eur Acad Dermatol Venereol* 2018;32:1967–71.
- [7] Inserm. Dermatite atopique (eczéma atopique). *Sci Pour Santé* 2016. Disponible sur: <https://www.inserm.fr/information-en-sante/dossiers-information/dermatite-atopique-eczema-atopique> (consulté le 27/05/2020).
- [8] Association des Collèges des Enseignants d’Immunologie des Universités de Langue française. Dermatite atopique : diagnostic, évolution, traitement 2010. Item 11.
- [9] Hsu JI, Pflugfelder SC, Kim SJ. Ocular Complications of Atopic Dermatitis 2019;104:189–93.
- [10] Thyssen JP, de Bruin-Weller MS, Paller AS, Leshem YA, Vestergaard C, Deleuran M, et al. Conjunctivitis in atopic dermatitis patients with and without dupilumab therapy - international eczema council survey and opinion. *J Eur Acad Dermatol Venereol JEADV* 2019;33:1224–31.
- [11] Paulose SA, Sherman SW, Dagi Glass LR, Suh LH. Dupilumab-associated blepharoconjunctivitis. *Am J Ophthalmol Case Rep* 2019;16:100550.

[12] SFO. Kératoconjonctivite atopique. In : Surface oculaire. Rapport SFO 2015. Disponible sur : [https://www.em-consulte.com/em/SFO/2015/html/file\\_100017.html](https://www.em-consulte.com/em/SFO/2015/html/file_100017.html) (Consulté le 25/052020).

[13] Doan S, Mortemousque B, Pisella P. L'allergie oculaire - de la clinique au traitement. MED'COM; 2011.

[14] Bachert C, Han JK, Desrosiers M, Hellings PW, Amin N, Lee SE, et al. Efficacy and safety of dupilumab in patients with severe chronic rhinosinusitis with nasal polyps (LIBERTY NP SINUS-24 and LIBERTY NP SINUS-52): results from two multicentre, randomised, double-blind, placebo-controlled, parallel-group phase 3 trials. *The Lancet* 2019;394:1638–50.

[15] Ferreira S, Torres T. Conjunctivitis in patients with atopic dermatitis treated with dupilumab. *Drugs Context* 2020;9.

[16] Faiz S, Giovannelli J, Podevin C, Jachiet M, Bouaziz J-D, Reguiai Z, et al. Effectiveness and safety of dupilumab for the treatment of atopic dermatitis in a real-life French multicenter adult cohort. *J Am Acad Dermatol* 2019;81:143–51.

[17] Nettis E, Bonzano L, Patella V, Detoraki C, Trerotoli P, Lombardo C, et al. Dupilumab-associated conjunctivitis in patients with atopic dermatitis: a multicenter real-life experience. *J Investig Allergol Clin Immunol* 2020:0.

[18] de Bruin-Weller M, Thaçi D, Smith CH, Reich K, Cork MJ, Radin A, et al. Dupilumab with concomitant topical corticosteroid treatment in adults with atopic dermatitis with an inadequate response or intolerance to ciclosporin A or when this treatment is medically inadvisable: a placebo-controlled, randomized phase III clinical trial (LIBERTY AD CAFÉ). *Br J Dermatol* 2018;178:1083–101.

[19] Wollenberg A, Ariens L, Thureau S, van Luijk C, Seegräber M, de Bruin-Weller M. Conjunctivitis occurring in atopic dermatitis patients treated with dupilumab-clinical characteristics and treatment. *J Allergy Clin Immunol Pract* 2018;6:1778-1780.

[20] Maudinet A, Law-Koune S, Duret C, Lasek A, Modiano P, Tran THC. Ocular Surface Diseases Induced by Dupilumab in Severe Atopic Dermatitis. *Ophthalmol Ther* 2019;8:485–90.

[21] Rodrigues MA, Nogueira M, Torres T. Dupilumab for atopic dermatitis: evidence to date. *G Ital Dermatol Venereol* 2019;154:696–713.

[22] Zhu J, Paul WE. CD4 T cells: fates, functions, and faults. *Blood* 2008;112:1557–69.

[23] Bakker DS, Ariens LFM, van Luijk C, van der Schaft J, Thijs JL, Schuttelaar MLA, et al. Goblet cell scarcity and conjunctival inflammation during treatment with dupilumab in patients with atopic dermatitis. *Br J Dermatol* 2019;180:1248–9.

[24] Thyssen JP. Could conjunctivitis in patients with atopic dermatitis treated with dupilumab be caused by colonization with *Demodex* and increased interleukin-17 levels? *Br J Dermatol* 2018;178:1220–1220.

*Figure 1 : Blépharoconjonctivite sévère survenue chez un patient*

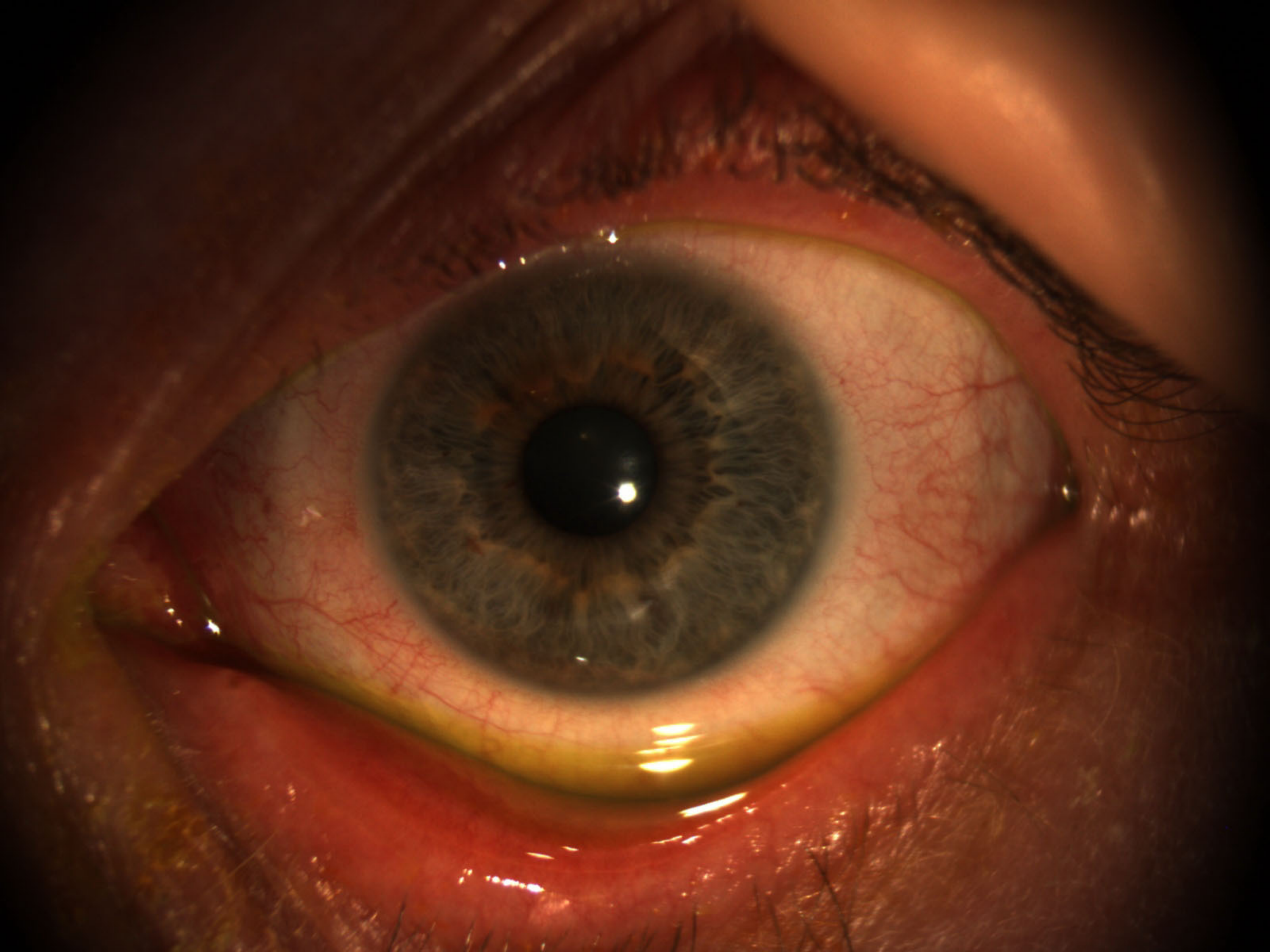
*(a1,a2, a3) : Après 4 semaines de dupilumab*

*(b1, b2) : Résolution de l'inflammation après 3 semaines de traitement local par tacrolimus 0,03% pommade cutanée palpébrale et ciclosporine 2% en collyre oculaire.*

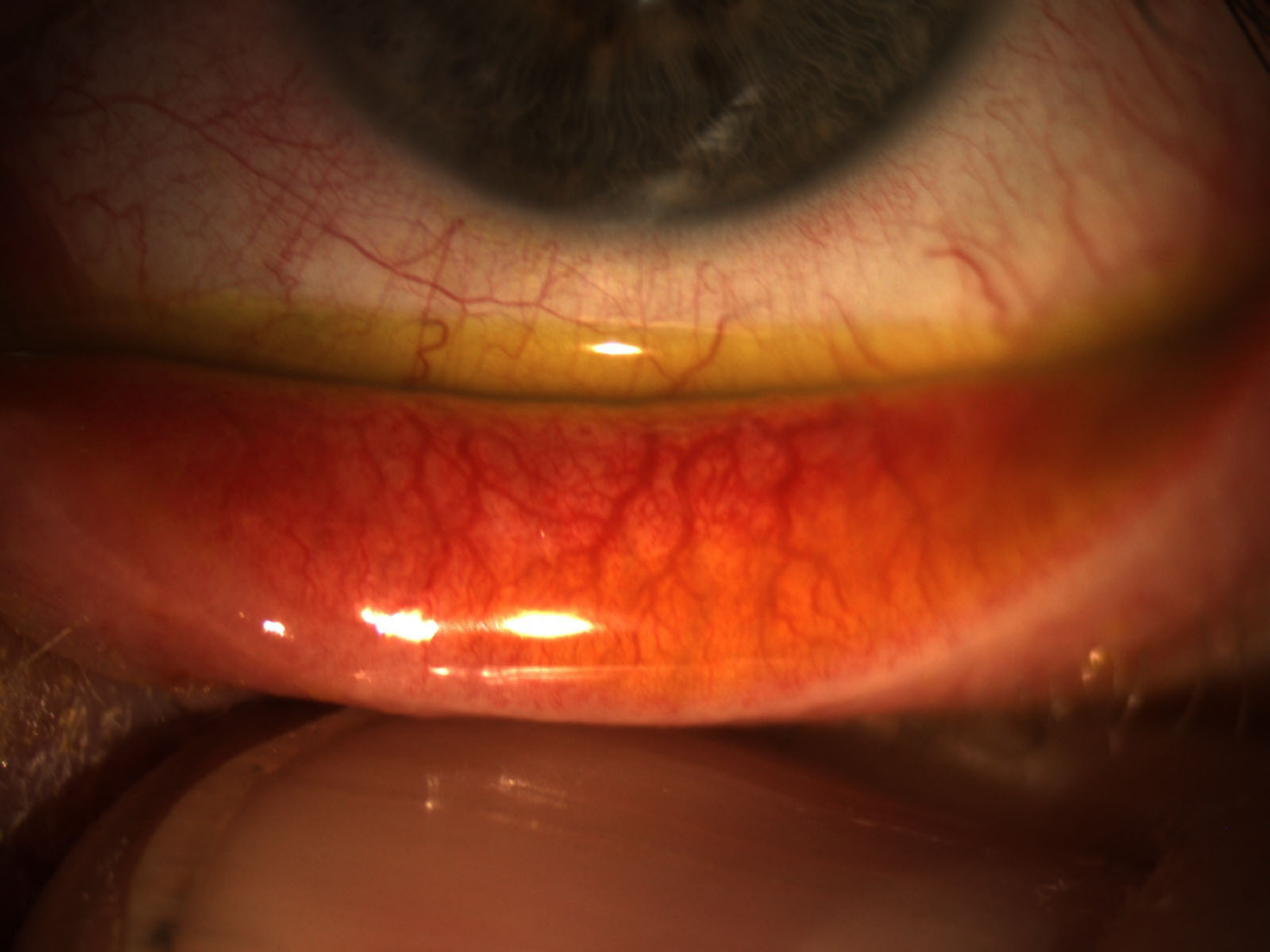*Figure 2 a et b : Six semaines après le début du traitement par dupilumab, patient présentant une conjonctivite papillaire isolée de novo, avec hyperhémie conjonctivale majeure et bourrelet limbique inférieur.*

*Figure 3 : Arbre décisionnel bilan et conduite à tenir à l'initiation du traitement par dupilumab*

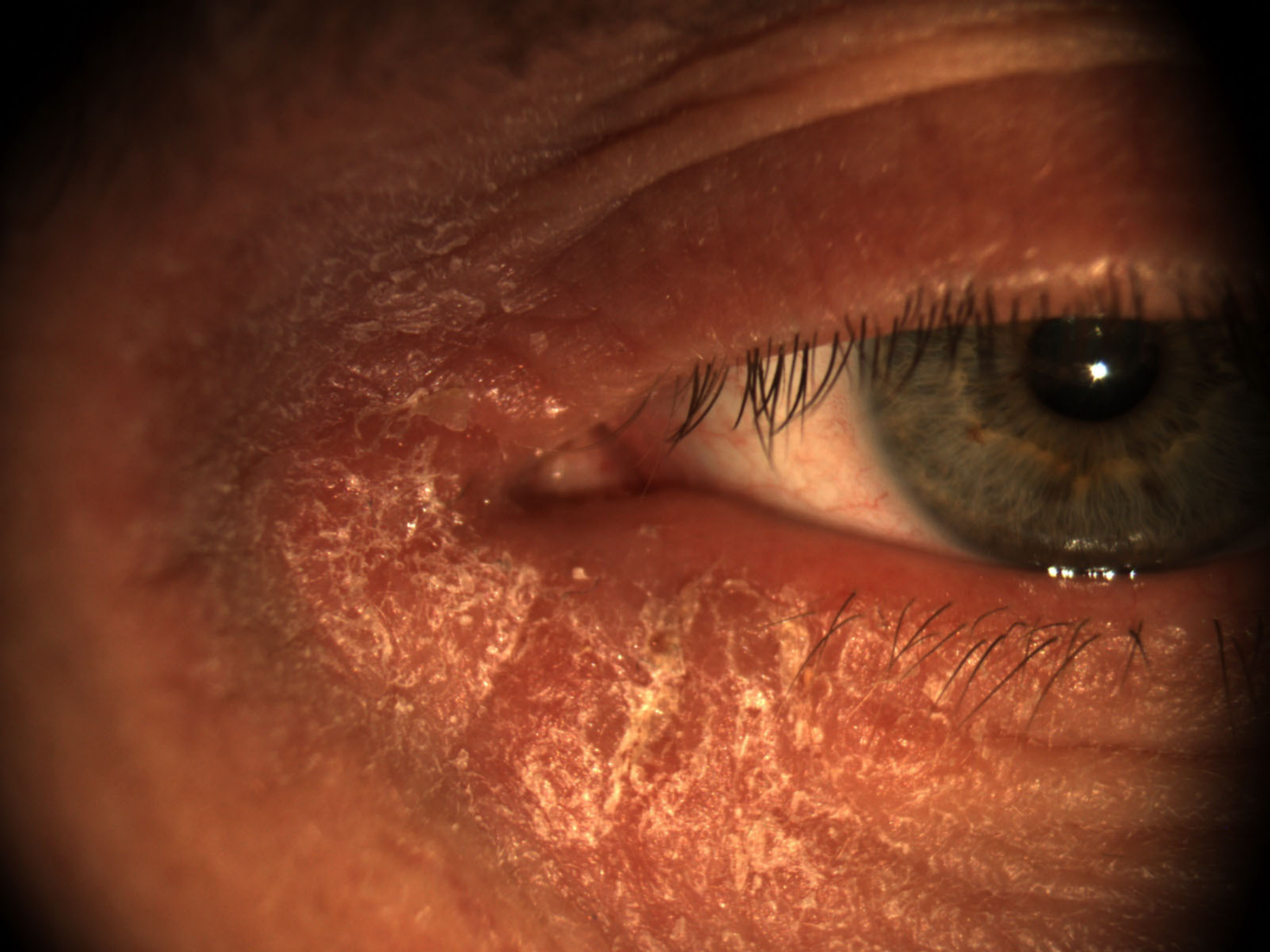
*Figure 4 : Arbre décisionnel de suivi et prise en charge d'un patient atteint de DA et présentant une conjonctivite sous dupilumab*



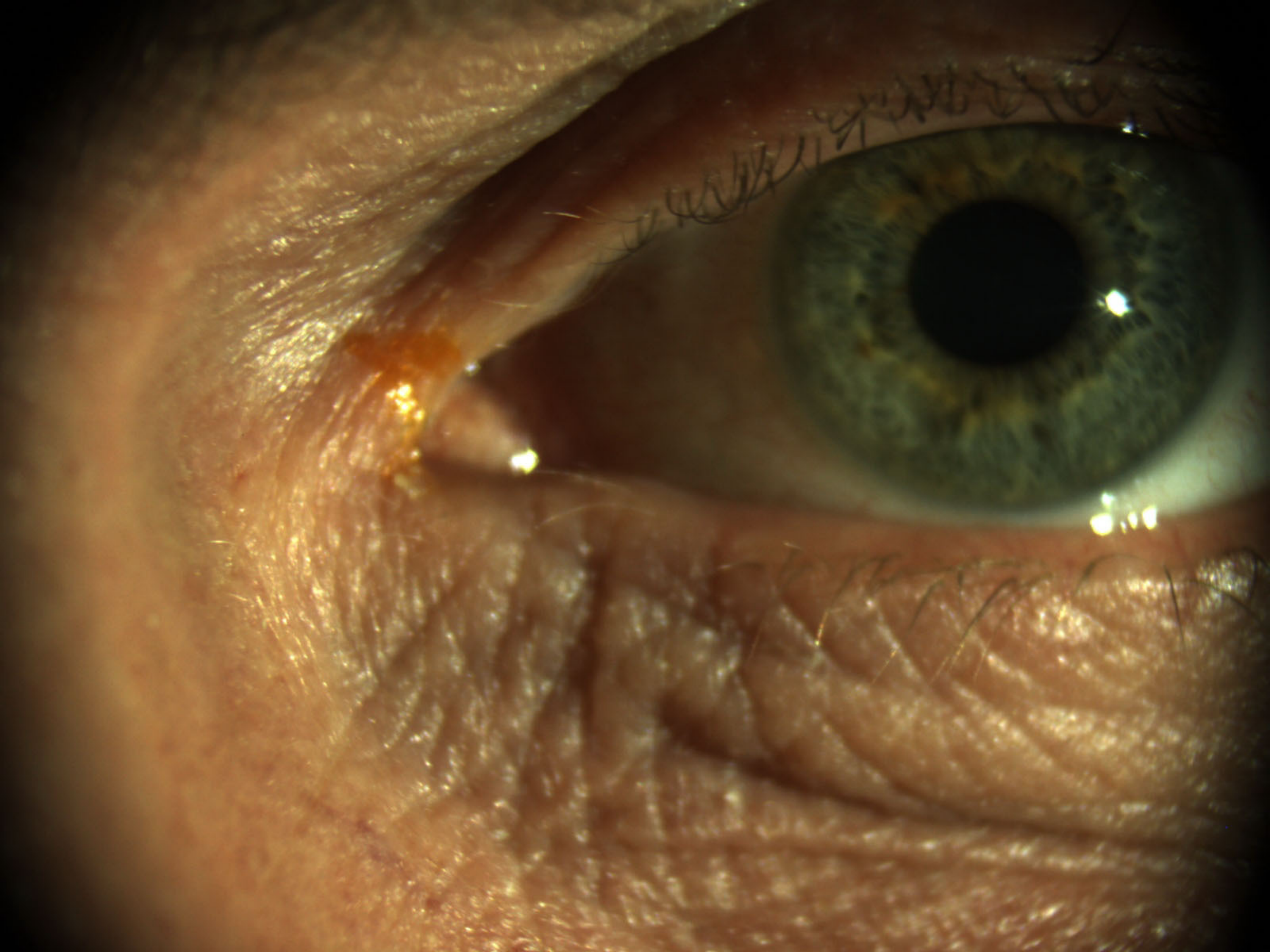




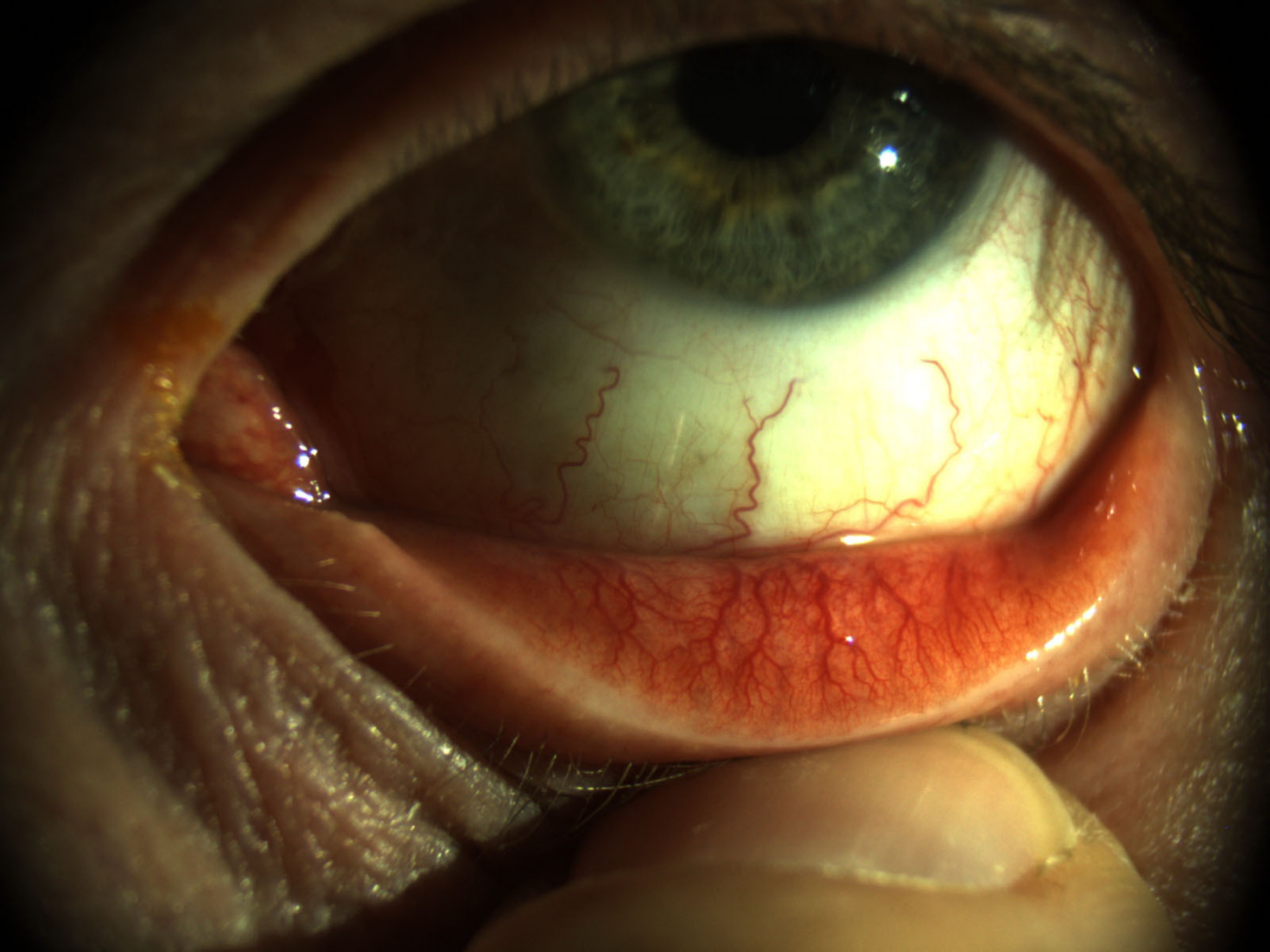




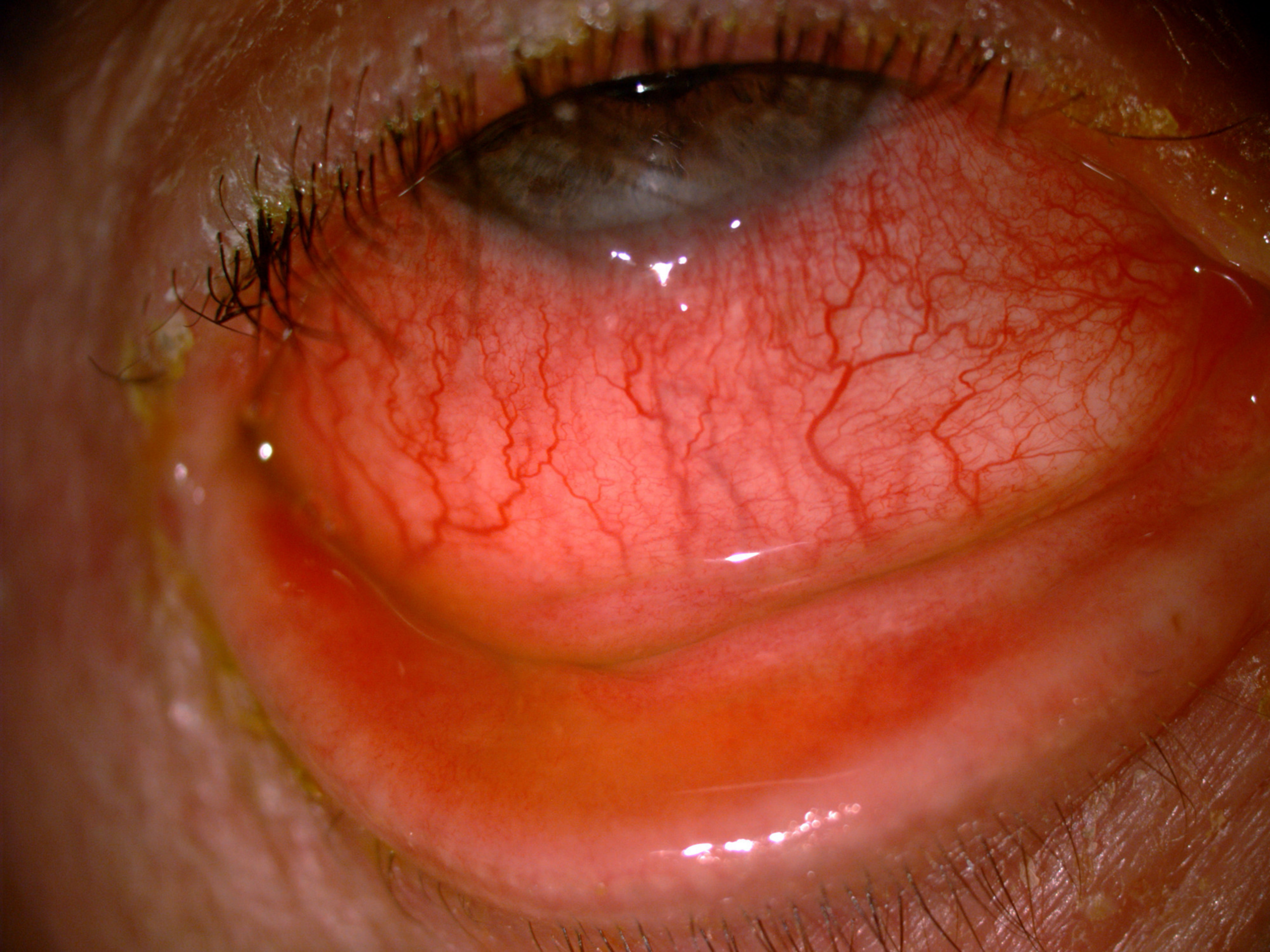




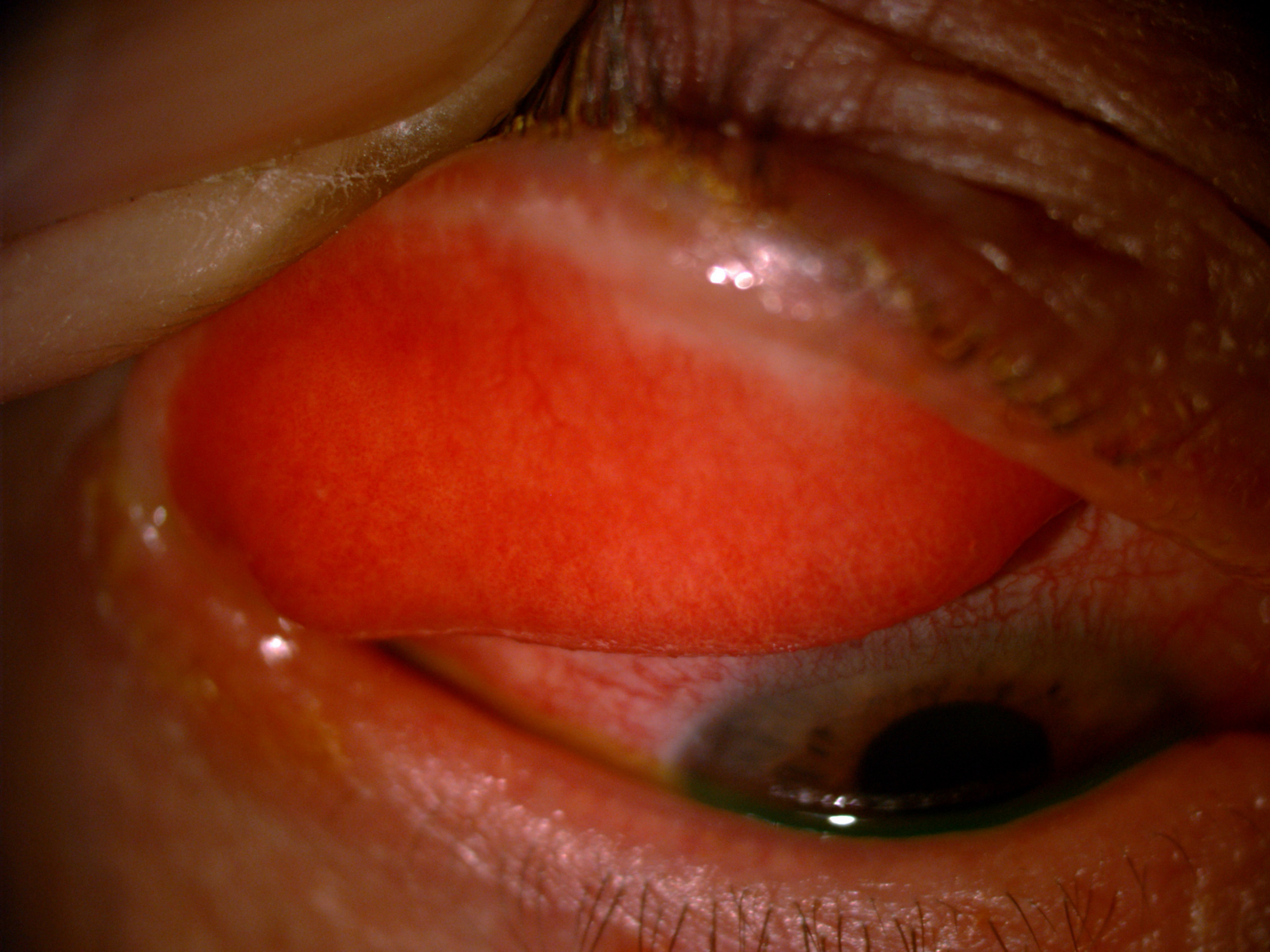











## Bilan initiation dupilumab

### Recherche antécédent de conjonctivite atopique

*(avez-vous déjà eu conjonctivite allergique à répétition ? Avez-vous consulté en ophtalmologie pour cela ?...)*

- Information du patient sur la fréquence des atteintes oculaires sous dupilumab (5% à 20%), les signes fonctionnels d'alerte\* et le bon pronostic de ces atteintes\*
- Information de l'ophtalmologue référent via lettre type

**Pas d'ATCD de conjonctivite**

*Pas de consultation ophtalmologique*

**ATCD de conjonctivite**

*Avis ophtalmologique recommandé si possible*

### Initiation du dupilumab

+ Prescription ordonnance de secours collyre antiallergique et larmes artificielles sans conservateur au moins 4 fois/j  
(NB : si lentilles de contact => larmes systématiques)

\* Signes de kérato-conjonctivite justifiant consultation en urgence : baisse acuité visuelle, douleur, photophobie, notamment si atteinte unilatérale

\*\* Pas de risque fonctionnel à long terme

\*\*\* Larmes artificielles en unidoses ou multidoses  $\geq$  3- 4 fois par jour ou plus si besoin

Suivi ophtalmologique d'un patient traité par dupilumab

Suspicion de conjonctivite

*Prescription possible par dermatologue d'antihistaminique et/ou antidégranulant mastocytaire topiques ou d'inhibiteur de calcineurine en pommade si eczéma des paupières ?*

Réponse thérapeutique ?

OUI

Poursuite du traitement par dupilumab + traitements topiques

NON

*Avis OPHTALMO si possible avant initiation collyres corticoïdes pour éliminer kératite herpétique  
(NB : prescription collyres corticoïdes possible par dermato si conjonctivite non sévère depuis plusieurs semaines)*

*Si pas de réponse au traitement ophtalmo → Prescription inhibiteur de calcineurine en pommade ou ciclosporine en collyre, voire suspension du dupilumab.  
Espacement des doses évoqué, mais non validé à ce jour.*